

PLANCHE XLVIII

EXPLICATION DE LA FIGURE.

Catégories d'âge chez l'Hippopotame.

FIG. 95. — Critères d'âge dentaire utilisés dans notre étude :

1. Immature; remarquez la soudure incomplète de la symphyse mentonnière;
2. Les trois catégories d'adultes : *a*) jeune adulte à 3^e molaire sortant juste de la mandibule; *b*) adulte; *c*) vieil adulte;
3. Animal sénile; toutes les dents jugales restantes sont complètement usées.

Les photographies du haut et du bas de la planche représentent le côté gauche du maxillaire inférieur; les trois photos du milieu figurent, à la même échelle, la rangée molaire inférieure droite.

Photos: F. BOURLÈRE.

(Coll. Inst. Parcs Nat. Congo Belge.)

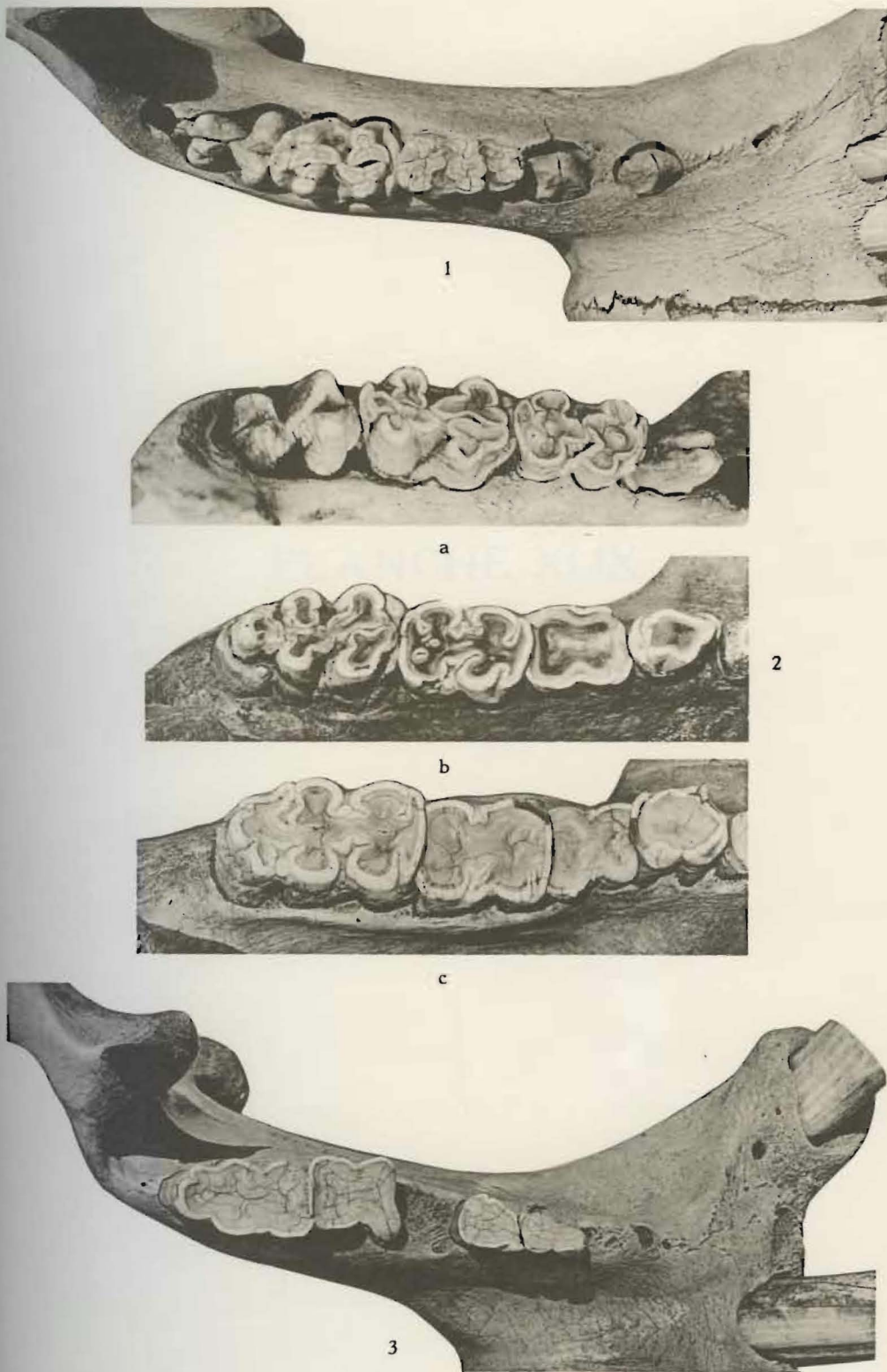


Fig. 95. — Critères d'âge dentaire chez l'Hippopotame.